

症例報告

石膏注入による直腸異物の1例

大垣市民病院外科

岩田 力, 磯谷正敏, 原田 徹, 金岡祐次, 亀井桂太郎, 前田敦行, 高山祐一

要旨：経肛門の直腸異物は、精神障害や性的嗜好あるいは事故により肛門から異物が挿入され、抜去不能となったものである。瓶類、玩具や缶の蓋などの報告例は多いが、石膏による直腸異物の本邦報告例はない。今回、われわれは石膏を経肛門的に注入し、全身麻酔下にS状結腸に切開を加え異物を摘出した1例を経験したので、若干の文献的考察を加え報告する。症例は32歳男性、既往歴は特になし。10年以上前より自慰行為にて肛門より液体状の石膏を注入していた。2011年6月に液体状の石膏500mLを注入、排出困難のために当院救急外来受診した。血液検査では炎症反応の高値を、腹部CTでは直腸からS状結腸におよぶ高吸収体を認めた。石膏注入後約15時間後に全身麻酔下に経肛門的に摘出を試みたが不可能であり、開腹手術へと移行した。開腹して腹腔内よりS状結腸の異物を肛門側に押し出そうとしたが押し出せず、S状結腸に切開を加え18×6×6cmの石膏を摘出した。直腸粘膜の損傷を認めたために低位前方切除術を施行した。術後経過は良好で第11病日に退院した。

【索引用語】 直腸異物, 石膏, 低位前方切除

はじめに

経肛門の直腸異物は、精神障害や性的嗜好あるいは事故により肛門から異物が挿入され、抜去不能となったものである¹⁾。問診や画像診断により異物の大きさ、形状、穿孔の有無を正確に認識し、経肛門的に摘出可能であるか、開腹が必要であるかを判断しなければいけない。今回、われわれは液状石膏を経肛門的に注入し自己排出困難となり、全身麻酔下にS状結腸に切開を加え摘出し得た1例を経験したので報告する。

I. 症 例

症例：32歳、男性。

主訴：異物排出困難。

既往歴：特記すべき事なし。

現病歴：自慰行為のために先に肛門に挿入しておいたコンドームの中に灯油ポンプを用いて液体状の石膏を注入していた。2011年6月に普段よりも多い500mLの液体状の石膏を注入、固まって排出できなくなったために救急外来受診した。

来院時現症：身長168cm、体重56kg、体温38.0℃、血圧93/73mmHg、脈拍123回/分、整。下腹部に軽度の圧痛を認めたが、腹膜刺激症状は認めなかった。肛門出血は認めなかった。直腸指診で完全に固体化した石膏の一部を触知した。

血液検査所見：白血球数：14,860/ μ L、CRP：5.50mg/dLと炎症反応の高値を認めたが、他には異常所見を認めなかった。

腹部単純X線：17×6cmの石膏を認め、側面像では

口側はL5上縁まで存在した(図1)。

腹部単純CTおよび3DCT：直腸からS状結腸におよぶ高吸収体の異物を認めたが、free airなどの穿孔所見は認めなかった(図2)。

手術所見：無麻酔下には摘出不可能と判断し、石膏注入後約15時間後に全身麻酔下に手術を開始した。まず経肛門的に摘出を試みたが、異物は大きく、強固に固定されており摘出不可能であった。そのため開腹へと移行した。腹腔内は腸管穿孔や臓器損傷所見を認めなかった。最初にS状結腸の異物を肛門側に押し出そうとしたが、強固に固定されていたために押し出せず、肛門縁から約20cmのS状結腸に結腸ヒモと垂直に約5cmの切開を加えコンドームに覆われた石膏を摘出した。S状結腸の浮腫状変化および直腸粘膜の損傷を認めたために低位前方切除術を施行した。手術時間は3時間、出血量は200mLであった。

摘出標本：粘膜の損傷と肛門側の拡張を認め、摘出時の切開により切開部の口側と肛門側の腸管は一部のみ繋がっている状態であった。異物はコンドームに包まれ完全に固まった18×6×6cmの石膏であった(図3)。術後経過は問題なく、第11病日に退院となった。

II. 考 察

経肛門の直腸異物の多くが自慰行為などの性行為に伴うものであり、近年価値観や性観念の多様化により増加傾向にある²⁾。本邦の経肛門の直腸異物の報告は、高垣ら³⁾の1983年から2009年10月までの会議録を含む140例の報告に、医学中央雑誌で2009年11月から2012年1月まで「経肛門の直腸異物」(会議録を含

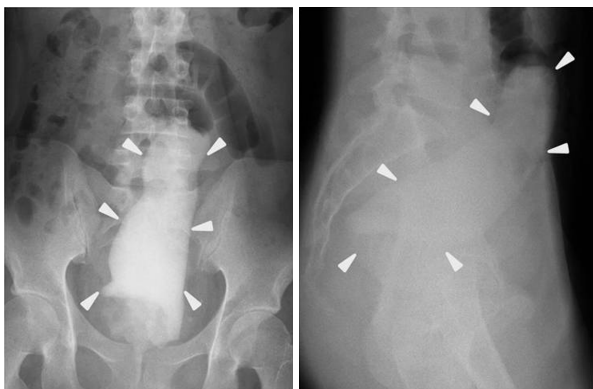


図1 腹部単純X線：17×6cmの石膏を認め、側面像では口側はL5上縁まで存在した。

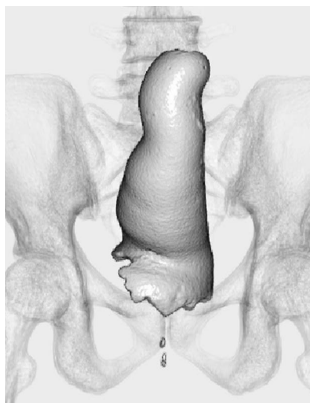
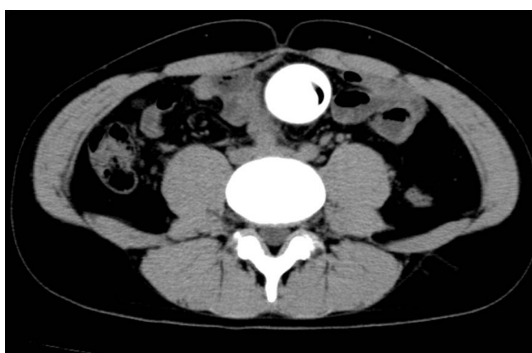

図2 腹部単純CT：直腸からS状結腸におよぶ高吸収体の異物を認める。

む)で検索した40例を加えると自験例を含め180例であった(表1)。年齢は9ヵ月から86歳、平均年齢は48.5歳であった。男女比は男性171例、女性9例と圧倒的に男性が多くを占めた。来院時の主訴は異物排出困難が83例(60.6%)と最も多く、ついで腹痛36例(26.3%)であった。発症契機は自慰行為としての挿入例が88例(75.2%)と最も多く、ついで転倒時8例、排便時7例、性行為中にパートナーに挿入された7例であった。異物の種類としては多岐に及ぶが玩具が29例と最も多く、他にビン類26例、プラスチック製品19例、缶類16例が多くを占めた。医学中央雑誌で検索する限りでは石膏による症例は今まで本邦に

おいては報告例を認めなかった。治療に関しては、異物摘出の麻酔方法としては脊椎麻酔62例、全身麻酔45例、無麻酔23例、硬膜外麻酔が2例であった。直腸内への異物挿入を常習していることが多いと推測され、肛門括約筋の緊張が極めて弱く、無麻酔のままでも多少の直腸内展開が可能であると報告され³⁾、そのため摘出経路は経肛門が138例で経腹的の36例より多かった。摘出時の工夫として自動吻合器¹⁾やE式開肛器⁴⁾、児頭吸引器⁵⁾、分娩鉗子⁶⁾を用いた報告もみられた。

Nehmeら⁷⁾によると経肛門的直腸異物は予想以上に抜去が困難であると考えられ、その理由として、①極度に直径の大きな異物を無理に挿入すると局所に浮腫が生じ強く締め付けられ、括約筋の痙攣を起こす。②異物が長い場合、直腸の走行から仙骨前面と肛門管とで異物が固定されてしまう。③異物の牽引により、口側内圧が陰圧になる。④異物の形状や材質により、把持牽引困難などがあげられている。そして開腹手術が必要となる場合は、どうしても経肛門的に摘出できない場合、来院時すでに腹腔内出血や腸管穿孔による腹膜炎を起こしている場合である。また経肛門的異物摘出後に腸管損傷によると思われる穿孔性腹膜炎などの重篤な合併症が併発した場合も当然開腹手術を必要とする⁸⁾。豊田ら⁹⁾によると腸管損傷の機転として、鋭的異物による直接外力の他に、長期間異物が腸管内に存在し、圧迫壊死を起こすことが考えられ、遅発性穿孔として症状が顕在化することがある。これまでに経肛門的に摘出後翌日に腸管穿孔をきたした症例¹⁰⁾や、経肛門的異物により挿入後18日目に遅発性にS状結腸に多発穿通をきたした症例¹¹⁾が報告された。またGoldbergら¹²⁾は経肛門的摘出が困難で開腹手術に移行した場合でも、できるだけ腸管自体に手術操作を加えずに、腹側と会陰側の共同作業で除去を試みるべきで、そのような手段で成功しない場合のみ腸切開を行うとしている。

石膏は硫酸カルシウム(CaSO₄)を主成分とする鉱物で無水石膏、半水石膏、二水石膏に分類される¹³⁾。凝結調整剤としてのセメントの原料となるほか、医療では骨折時の治療用具としてのギプスや漢方などにも使用されている¹⁴⁾。硫酸カルシウムであり酸では溶けず、固化化する際に熱を発生し、体積が膨張するなどの性質を持つ。そのために術前に発熱や炎症反応の上昇を認めたと考えられた。自験例では石膏が仙骨前面の彎曲部で固定され、S状結腸にまで到達しているために経肛門的には摘出不可能であった。3DCT画像や腹部単純X線でより正確な位置や挿入角度、形状や大きさを把握することができ、有用であった。穿孔例

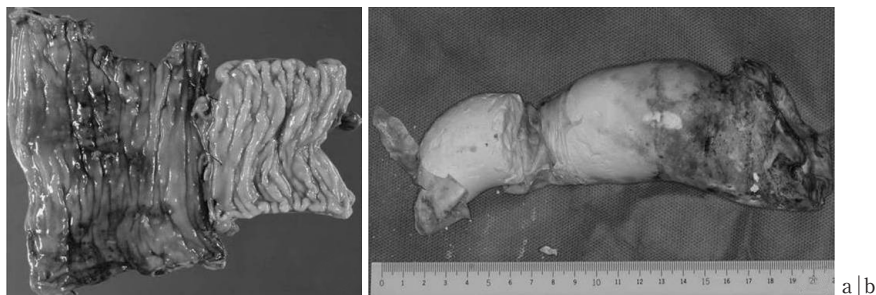


図3 摘出標本：直腸の粘膜損傷と肛門側の拡張を認める (a)。異物はゴムの膜に包まれ、完全に固まった18×6×6cmの石膏であった (b)。

表1 本邦における直腸異物報告180症例 (1983～2012.1)

平均年齢	48.5
性別	
男性	171
女性	9
主訴	
異物挿入	83
腹痛	36
肛門痛	5
腹部膨満感	5
肛門出血	4
排便困難	4
不明	43
発症契機	
自慰行為	88
転倒時	8
性行為中にパートナーに挿入	7
摘便	7
不明	70
異物の種類	
性的玩具	29
ピン類	26
プラスチック製品	19
缶類	16
筆記具	7
ペットボトル	4
その他	66
不明	13
麻酔	
無麻酔	23
脊椎麻酔	62
硬膜外麻酔	2
全身麻酔	45
不明	48
摘出経路	
経肛門的	138
経腹的	36
不明	6

では穿孔部を単純縫合閉鎖し、covering ileostomy を造設した症例^{15) 16)}や、穿孔部位の結腸を切除し、切除断端にて単孔式人工肛門造設術を施行する症例も報

告されている^{1) 17)}。しかし自験例では穿孔を認めなかったために、人工肛門造設することなく、損傷腸管の切除吻合で治癒可能であった。

おわりに

経肛門的直腸異物は異物の形態や種類、腸管での部位、挿入後経過時間、穿孔の有無などを正確な問診、腹部所見や各種検査結果を十分に検討し、摘出方法を決定する必要があると考える。

参考文献

- 1) 野中 隆, 福岡秀敏, 竹下浩明, ほか: 自動吻合器を用いて開腹下に安全に除去しえた直腸ガラス瓶異物の1例. 日腹部救急医学会誌 2010; 30: 491-493.
- 2) 佐々木秀文, 春日井貴雄, 小林 学, ほか: 経肛門的直腸異物の1例. 医療 1995; 49: 861-863.
- 3) 高垣敬一, 村橋邦康, 岸本圭永子, ほか: 経肛門的直腸異物の5例—本邦報告140例の検討を加えて—. 日外科系連会誌 2010; 35: 199-204.
- 4) 坂口大介, 石田秀行, 大澤智徳, ほか: E式開肛器が摘出に有効であった直腸異物の1例. 日腹部救急医学会誌 2002; 22: 1107-1110.
- 5) 小島 豊, 鎌野俊紀, 坂本一博, ほか: 児頭吸引器で摘出した直腸内異物の1例. 日外科系連会誌 2005; 30: 648-651.
- 6) 円岡 寿, 月岡佳久, 須賀 幾, ほか: 鉗子にて摘出した直腸異物の2症例. 臨消内科 1995; 10: 10.
- 7) Nehme KA, Abcarian H: Colorectal foreign bodies. Management update. Dis Colon Rectum 1985; 28: 941.
- 8) 松本 岳, 伊勢秀雄, 井上晴之, ほか: 右下腹部腫瘍を主訴とした経肛門的直腸内異物の1例. 日腹部救急医学会誌 2000; 20: 467-470.
- 9) 豊田泰弘, 川嶋隆久, 石井 昇, ほか: 経肛門的異物挿入によって直腸穿孔をきたした女性の1例. 救急医 2005; 29: 1647-1650.
- 10) 土屋 勝, 島田長人, 光丸哲吉, ほか: 経肛門的異物によりS状結腸穿孔をきたした1例. 日腹部救急医学会誌 2002; 22: 1111-1115.
- 11) 松本昌久, 丸田守人, 前田耕太郎, ほか: 経肛門的異物による遅発性S状結腸多発穿孔の1例. 日腹部救急医学会誌 2004; 24: 915-918.
- 12) Goldberg CJ: Injuries to the Anus and Rectum Es-

- sential of Anorectal Surgery. Lippincott. Philadelphia 1908 : 302-308.
- 13) 図解土木コンクリート用語編集委員会：図解土木コンクリート用語集. 東京, 東洋書店, 2000 : 156-158.
- 14) 水島 裕：今日の治療薬 2006. 東京, 南江堂, 2006 : 1020.
- 15) 木村聡元, 小林 慎, 高金明典：腹腔内迷入により発見された経肛門的異物の1例. 岩手医誌 2011 ; 63 : 51-55.
- 16) 三浦基嗣, 赤羽弘充, 高橋昌宏, ほか：直腸異物の2症例. 旭厚医誌 2009 ; 19 : 24-29.
- 17) 末田聖倫, 池永雅一, 安井昌義, ほか：HIV感染者の直腸異物と直腸穿孔の2例. 日外科系連会誌 2010 ; 35 : 205-209.
-
- 論文受付 平成 24 年 8 月 20 日
同 受理 平成 25 年 1 月 7 日

A Case Report of Transanal a Transnasally Inserted Rectal Foreign Body (Plaster)

Tsutomu Iwata, Masatoshi Isogai, Tohru Harada, Yuji Kaneoka, Keitaro Kamei, Atsuyuki Maeda, Yuichi Takayama
Department of Surgery, Ogaki Municipal Hospital

We report a case of transanal rectal foreign body. A 32-year-old man was admitted to our hospital because he had inserted 500mL of liquid plaster into his anus and could not pull the material out by himself. A plain X-ray of the abdomen showed a foreign body shadow in the rectum. Abdominal computed tomography showed the plaster in the pelvic space, without free air. Because removal by the anal approach was difficult, we performed emergency laparotomy and the plaster (18×6cm in size) was removed from the sigmoid colon ; low anterior resection was also needed because of severe damage to the rectal mucosa. The patient was discharged 11 days after the operation without any complications. To the best of our knowledge, this is the first reported case of a transanal rectal foreign body (plaster) in the Japanese literature.